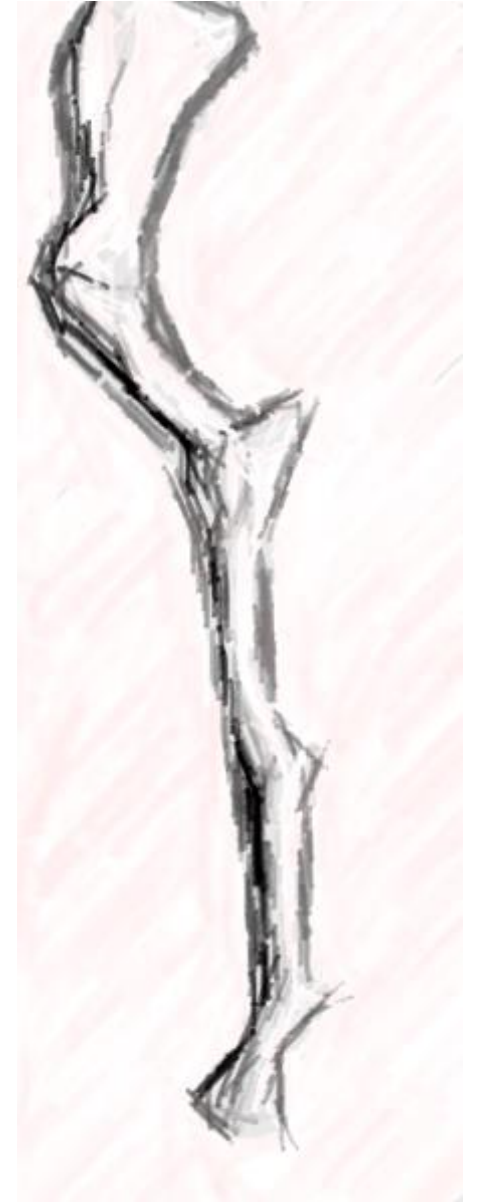
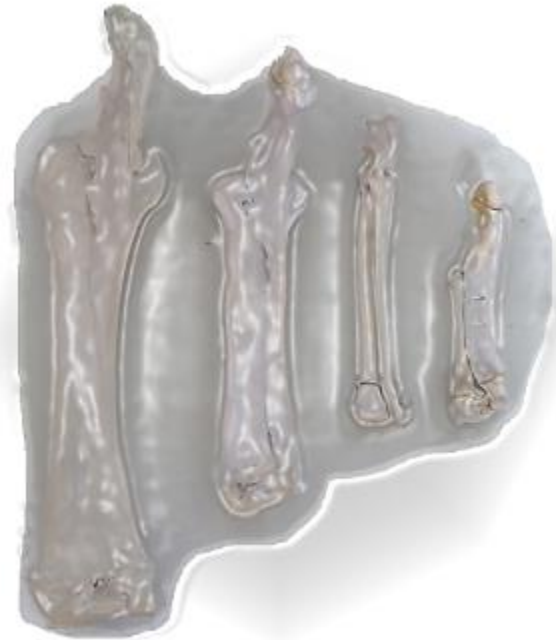

Knochen der Vordergliedmaße

Ossa membri thoracici



Prof. Dr. Sabine Wenisch

Die folgenden Folien sind zur ausschließlichen Verwendung für die Veranstaltung „Passiver Bewegungsapparat – Skelettsystem“ für Studierende (1. Sem.) der Veterinärmedizin der JLU bestimmt.

Jede weitere Verbreitung ist unzulässig.

Schultergürtel


Verbindung der Schulter- / Vordergliedmaße mit dem Rumpf

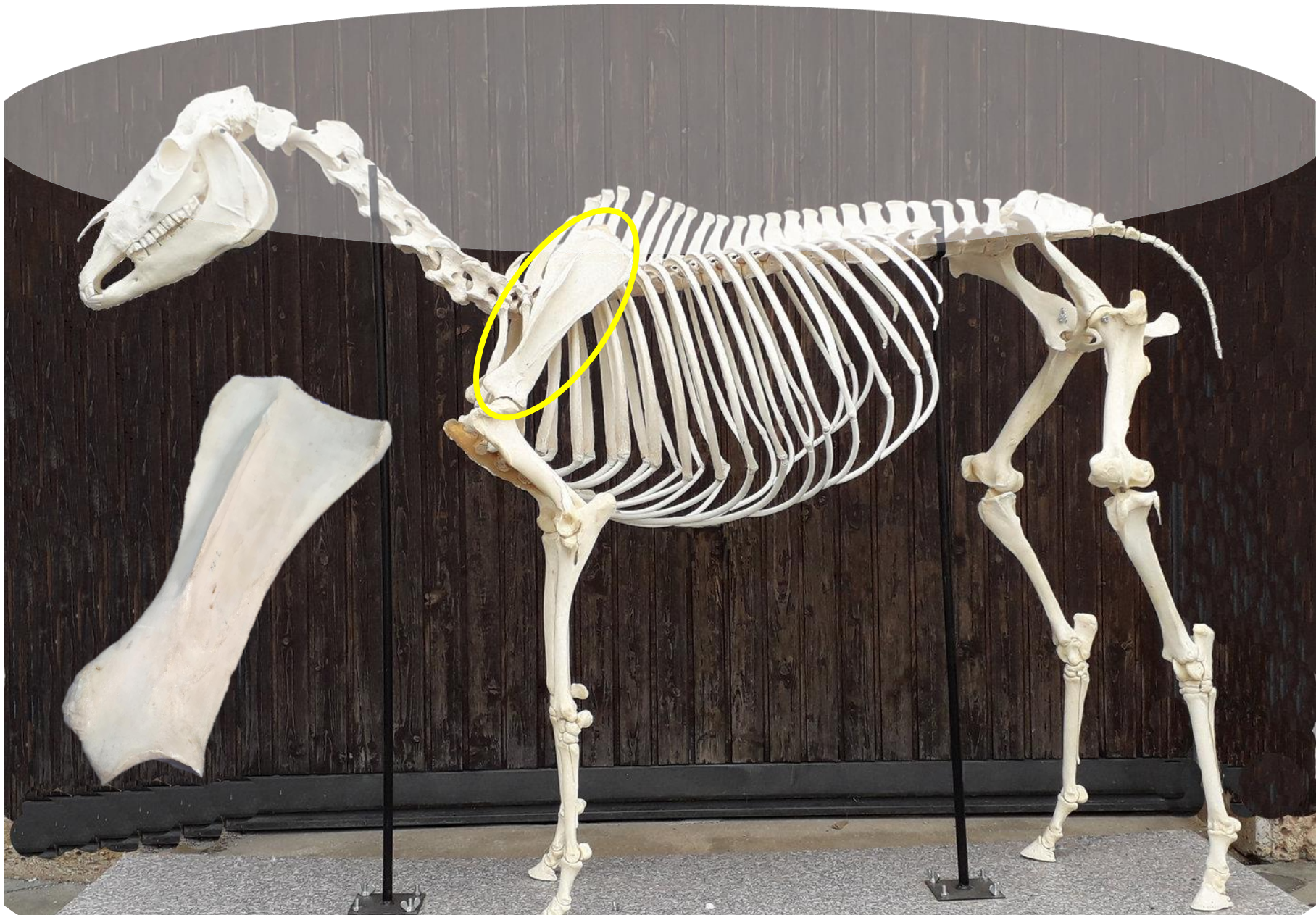Ursprünglich drei Knochen (bspw. Reptilien, Flugvögel) – Greifen, Klettern, Graben, Fliegen

Scapula, Schulterblatt (einziger noch vorhandener Knochen bei den Hsgt.)

Coracoid, Rabenschnabelbein = Fortsatz (Processus) medial an der Scapula

Clavicula, Schlüsselbein = sehniger Schlüsselbeinstreifen in einem Muskel

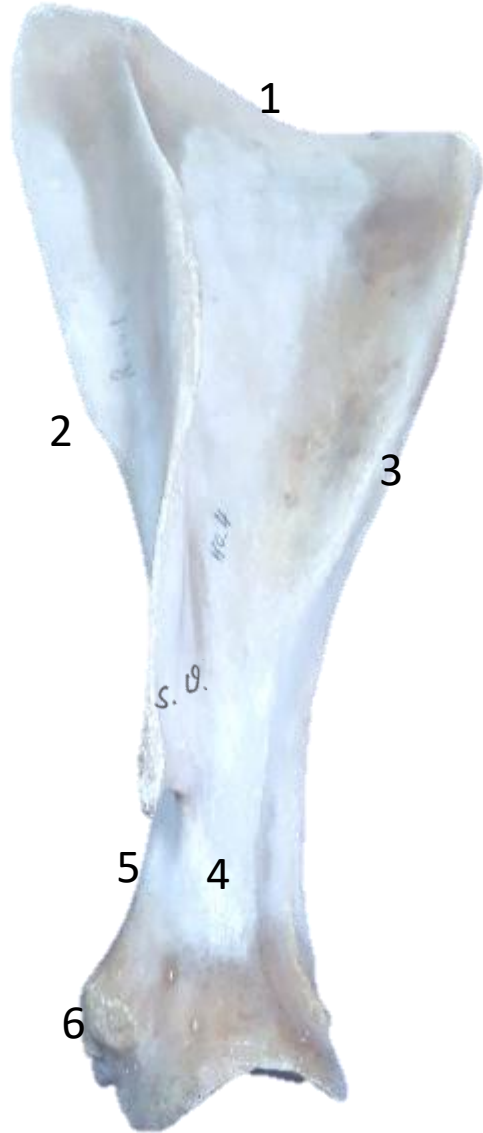



Scapula, Schulterblatt

Platter Knochen, liegt dem Brustkorb an, Längsachse: kranioventral

Facies lateralis



1 Margo dorsalis (mit Schulterblattknorpel / Stoßbrechung)

2 Margo cranialis

3 Margo caudalis

4 Collum scapulae

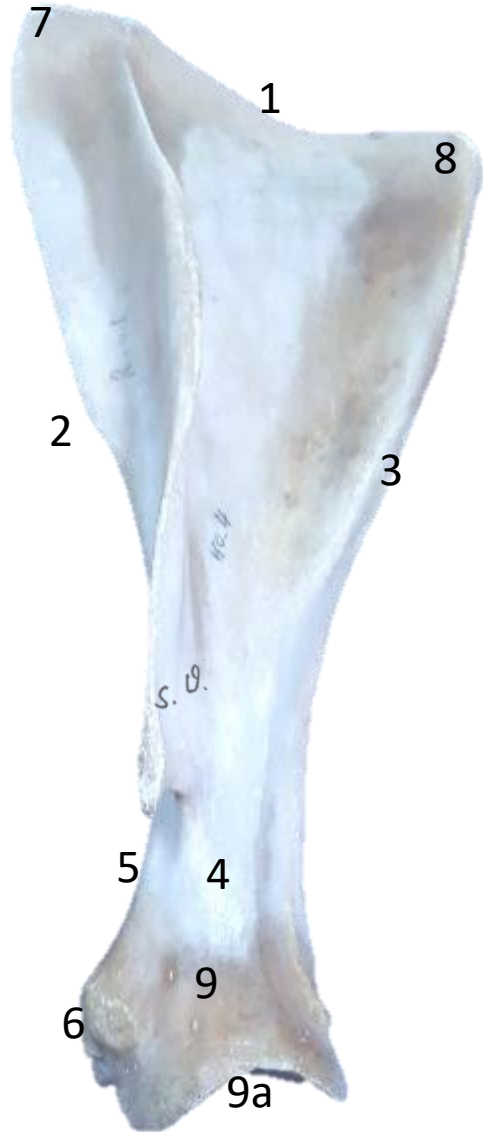5 Incisura scapulae

6 Tuberculum supraglenoidale

Scapula, Schulterblatt

Platter Knochen, liegt dem Brustkorb an, Längsachse: kranioventral

Facies lateralis



1 Margo dorsalis (mit Schulterblattknorpel / Stoßbrechung)

2 Margo cranialis

3 Margo caudalis

4 Collum scapulae

5 Incisura scapulae

6 Tuberculum supraglenoidale

7 Angulus cran.

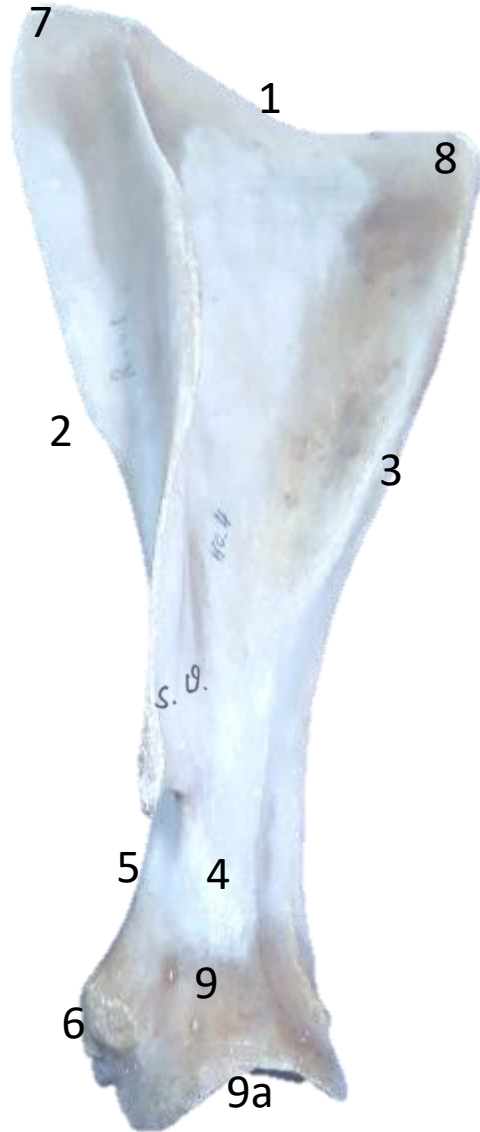8 Angulus caud.

9 Angulus ventralis mit 9a Cavitas glenoidalis

Scapula, Schulterblatt

Platter Knochen, liegt dem Brustkorb an, Längsachse: kranioventral

Facies lateralis



1 Margo dorsalis (mit Schulterblattknorpel / Stoßbrechung)

2 Margo cranialis

3 Margo caudalis

4 Collum scapulae

5 Incisura scapulae

6 Tuberculum supraglenoidale

7 Angulus cran.

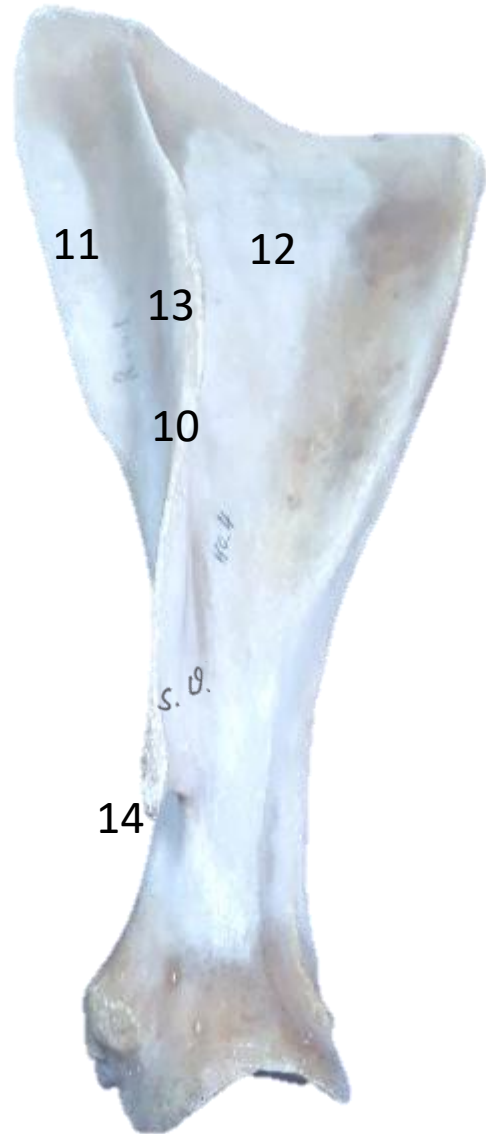8 Angulus caud.

9 Angulus ventralis mit 9a Cavitas glenoidalis

Scapula, Schulterblatt

Platter Knochen, liegt dem Brustkorb an, Längsachse: kranioventral

Facies lateralis



10 Spina scapulae, Schulterblattgräte

11 Fossa supraspinata

12 Fossa infraspinata

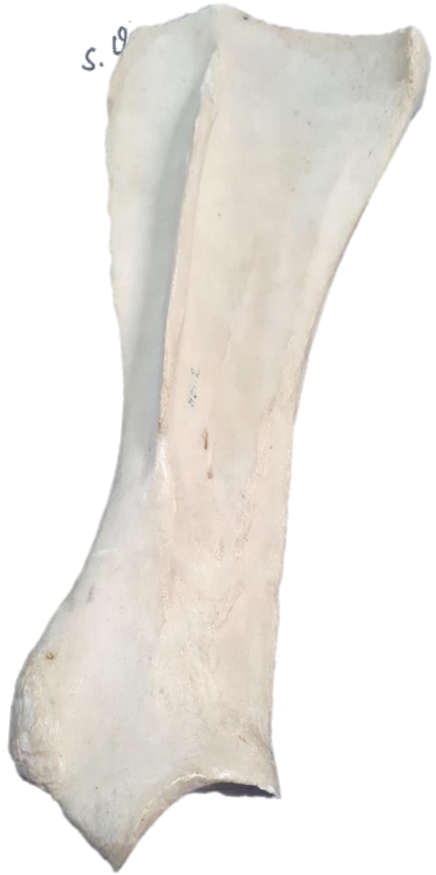13 Tuber spinae scapulae (außer Flfr.)

14 Acromion (Flfr., Wdk.)

Facies lateralis

Scapula, Schulterblatt

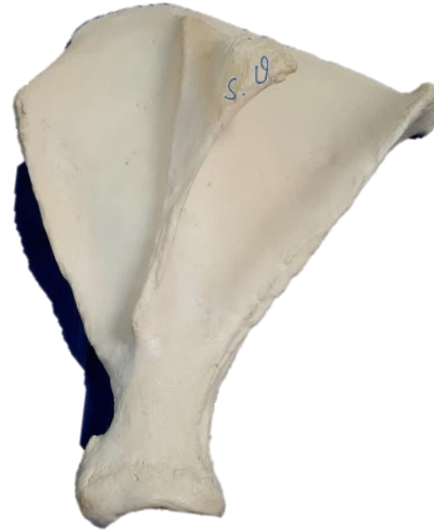Pfd.



Rd.

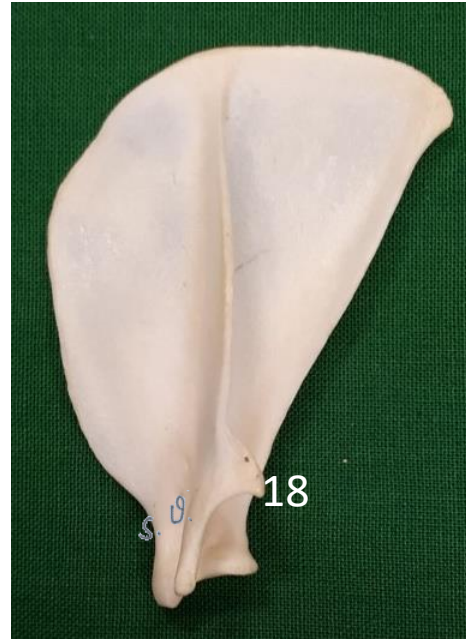
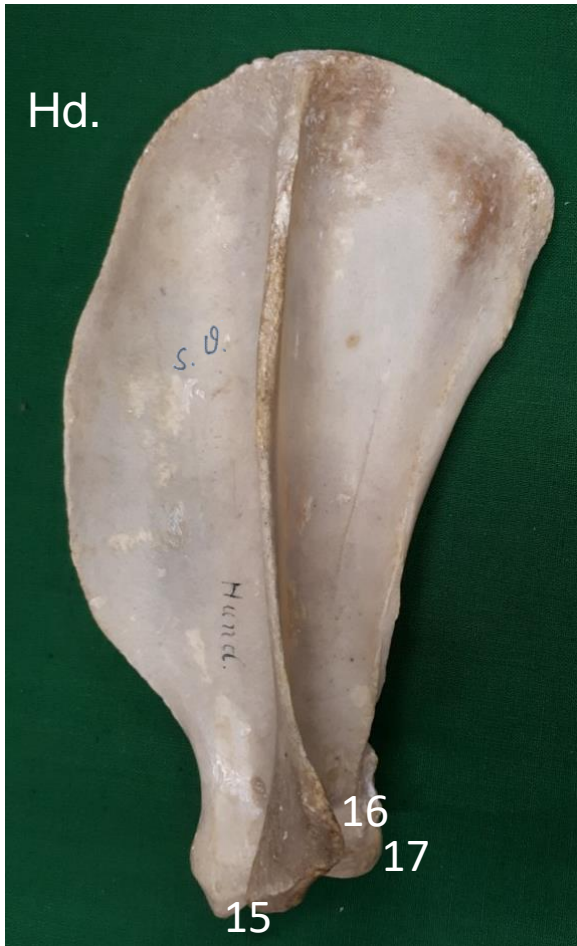
Schw.



Facies lateralis

Scapula, Schulterblatt



18 Ktz. Proc. suprahamatus

- 15 Acromion
- 16 Processus (Proc.) hamatus
- 17 Tuberculum infraglenoidale

Facies lateralis

Scapula, Schulterblatt



18 Ktz. Proc. suprahamatus

- 15 Acromion
- 16 Processus (Proc.) hamatus
- 17 Tuberculum infraglenoidale

Facies medialis s. costalis

Scapula, Schulterblatt

Pfd.



18 Fossa subscapularis

19 Facies serrata

20 Proc. coracoideus (medial am Tub. supraglenoidale)