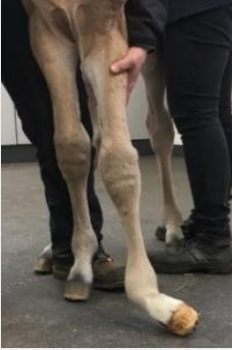
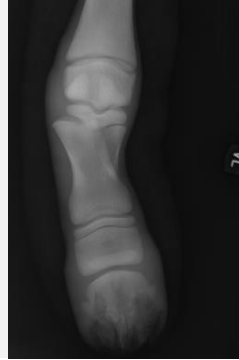
# Klinik für Pferde – Chirurgie mit Lehrschmiede

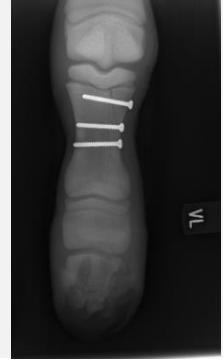## Fesselbeinfraktur



1 Tag altes Fohlen

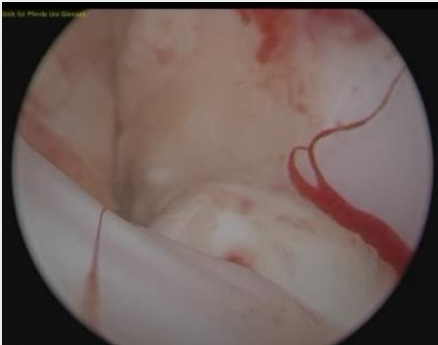

Salter-Harris-Fraktur  
des Fesselbeins

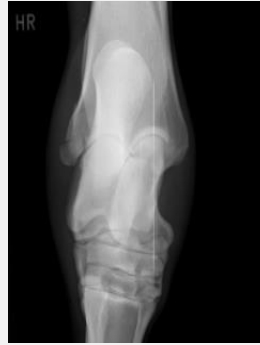

Behandlung: Osteosynthese  
mit 3 Zugschrauben

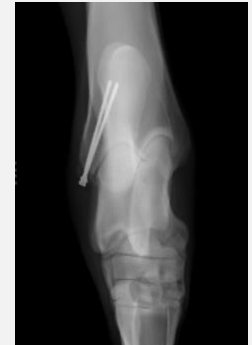## Tibiafraktur



14-jähriges Vollblut Pferd  
Arthroskopie: Einblutung  
in das Sprunggelenk

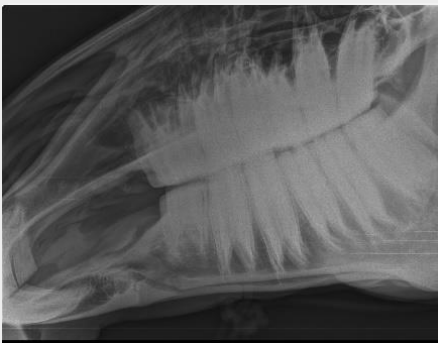


Fraktur des äußeren  
Knöchels

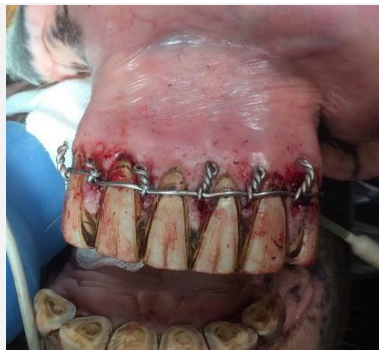

Behandlung  
mit 2 Zugschrauben

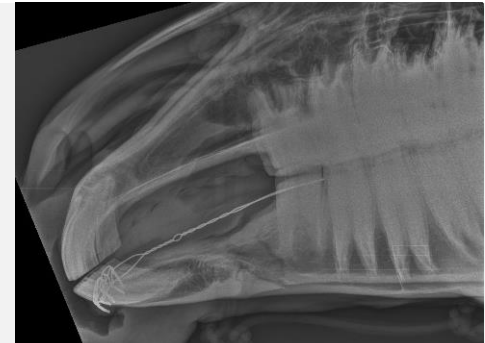## Unterkieferfraktur



9 jähriges Warmblut Pferd



Fixierung mit Drahtcerclage



Kontrollröntgen nach der OP